

(吉隆坡訊) 双眼皮手术可分为开刀 (Blepharoplasty) 及缝合两类, 其中开刀法适用于任何类型的单眼皮, 尤其是上眼皮皮肤松弛、臃肿及肥厚者。眼科专科医生披露, 公众若要割双眼皮, 一定要找受过专业训练的医生操刀, 不然可能引发缝线插损角膜, 导致角膜发炎及肿痛等后遗症。

报导 | 唐秀丽 摄影 | 许俊诚

眼科专科医生黄颖昌解释, 上眼皮的睁开主要是靠提眼肌 (Levator Palpebrae Superioris, LPS), 这层肌肉附着在上眼皮的一个软骨睑板上。当提眼肌纤维分支连接到眼皮皮肤, 便会内折成双眼皮。

他表示, 单眼皮的人因为缺少了这个连接提眼肌和皮肤之间的纤维, 就造成了明显的外形和眼神差异。

### 提眼肌固定眼皮

“东方人以单眼皮居多, 因此有东方眼皮 (Oriental Eyelid) 之称; 而西方人多半都有双眼皮。因此, 双眼皮手术在亚洲比较普遍, 尤其是台湾、中国、韩国及日本等国家。”

黄颖昌说, 一般上, 医生在割双眼皮时, 不外是把眼皮固定在提眼肌筋膜或软骨睑板上 (farsal plate) 上, 模拟出一条假纤维, 最终形成双眼皮。

“多数医生会选择把眼皮固定在提眼肌, 因为看起来比较自然。若把眼皮缝在软骨, 效果会是永久。不过低头时仍会看到双眼皮, 因此制造出来的效果会很‘假’。”

他指出, 缝双眼皮是现在很多美容院所采用的无开刀埋线方法, 做法是使用缝线来回穿过上眼皮外面的皮肤和内面的结膜, 缝一到三

针, 将缝线悬挂在提眼肌上, 模拟天生的纤维。

“这种做法只适合比较薄且富有弹性, 并没有脂肪堆积的上眼皮。双眼皮容易因缝线松脱断落而消失。当然, 它的好处是不用开刀, 创伤小, 复原期非常短。”

### 缝线模拟天生纤维

黄颖昌说, 双眼皮开刀手术不不仅可以增加眼部美感, 还可以修正年老下垂及臃肿的眼皮, 因此医学效益远比缝线手术高。

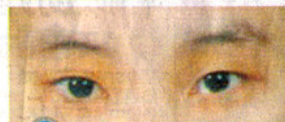“这种开刀手术的缺点是眼皮会在术后的第三及第四天肿胀, 待第五天拆线时, 肿胀会慢慢消退。大约3个月后, 双眼皮就会变得很自然了。”



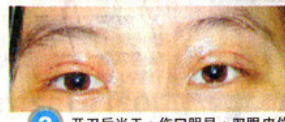眼科专科医生黄颖昌: 双眼皮开刀手术不不仅可以增加眼部美感, 还可以修正年老下垂及臃肿的眼皮, 因此医学效益远比缝线手术高。

# 應找專科免插損角膜 雙眼皮開刀手術比縫線佳

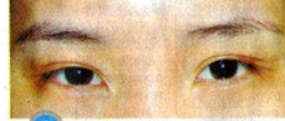### 雙眼皮進展圖



1 开刀前, 单眼皮女生眼神欠缺神采。



2 开刀后当天, 伤口明显, 双眼皮位置较高, 有些不自然。



2 两周后, 右眼角只剩下一点微肿, 双眼皮已构成自然线。

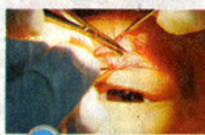

这是其中一小段从女病患发炎的角膜中所取出来的手术缝线。医生奉劝, 公众若要割双眼皮, 一定要找受过专业训练的医生操刀, 不然可能引发缝线插损角膜, 导致角膜发炎及肿痛等后遗症。

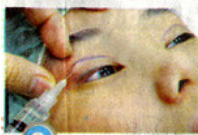### 雙眼皮開刀過程



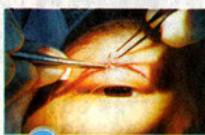1 绘出双眼皮位置。一般上, 东方人的双眼皮距离睫毛处1至5毫米。



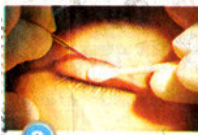
4 去除多余的肌肉及脂肪组织。



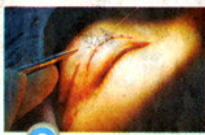2 在双眼局部注射麻醉剂。



5 在提眼皮肌及眼皮之间缝线, 模拟出一条假纤维。



3 沿着预设的线条, 割出一条切线。



6 把切口缝合。

### 有病不宜割雙眼皮

眼科专科医生黄颖昌指出, 任何有凝血障碍、高血压、心脏病、甲状腺亢进等疾病的病患, 不适宜进行双眼皮开刀手术, 而且病患在术前两周不宜服食阿斯匹林等药物, 以免手术时出血不止。

他说, 病患在术后不需特别护理眼部, 只需在切口涂抹少量的类固醇药膏, 就能抗炎消肿。

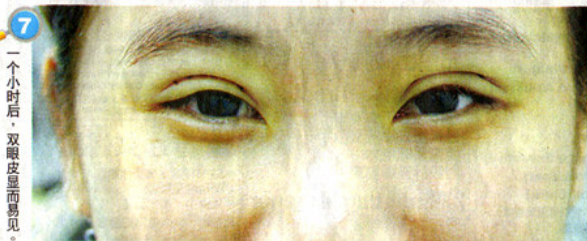谈及割双眼皮所需面对的风险, 黄颖昌表示, 双眼皮切口可能会遭受细菌感染, 或者是医生技术不好, 双眼皮拉不成, 却把上眼皮拉下来, 引起上睑下垂

(Ptosis)。他强调, 无论是细菌感染或上睑下垂, 这种情形鲜少会发生。

### 女生缝线太深角膜发炎

几个月前, 黄颖昌替一名双眼皮手术失败者进行重整手术。

这名女病患曾在美容院接受双眼皮缝制手术, 不过为她操刀的美容师却把缝线缝得太深, 结果插到角膜。这名女生术后已感觉眼睛不舒服, 加上长年佩戴隐形眼镜, 结果角膜承受不了摩擦及拉扯压力, 继而发炎及红肿。



7 一个小时后, 双眼皮显而易见。